

## “به نام خدا”

# Ventricular Tachycardia

چنانچه اکستراسیستول های بطنی به تعداد سه یا بیشتر به دنبال یکدیگر و با سرعت بیشتر از 100 ضربه در دقیقه تکرار شوند، منجر به بروز تاکیکاردی بطنی خواهد شد. تاکیکاردی بطنی معمولا با بیماری عروق کرونر همراه است و گاهی پیش از فیبریلاسیون بطنی ایجاد می شود و می تواند همراه با تغییرات همودینامیک باشد یا نباشد. در صورت ایجاد تغییرات همودینامیک در بیمار (افت فشار خون، کاهش سطح هوشیاری، سردی و رطوبت انتهاها و...) باید سریعاً عملیات احیا روی بیمار انجام شود.

## علل بروز تاکیکاردی بطنی

- هایپوکسی
- ایسکیمی میوکارد
- هایپوولمی
- هایپوکالمی
- اسیدوز
- ورزش
- افزایش میزان کاتکول آمین های در گردش خون
- مسمومیت با دیژیتال ها

## مشخصات تاکیکاردی بطنی

سرعت ضربان بطنی و دهلیزی: ریت بطنی سریعتر از 100 ضربه در دقیقه

ریتم بطنی و دهلیزی: معمولا منظم

زمان و شکل QRS : زمان 0.12s یا بیشتر با شکل عجیب و غیرعادی

موج P : بی ارتباط با QRS و اغلب ناپایدار و ناپیدا

فاصله ی PR : به شدت نامنظم، اگر امواج P مشاهده شوند.

نسبت P به QRS : به سختی می توان تعیین کرد .

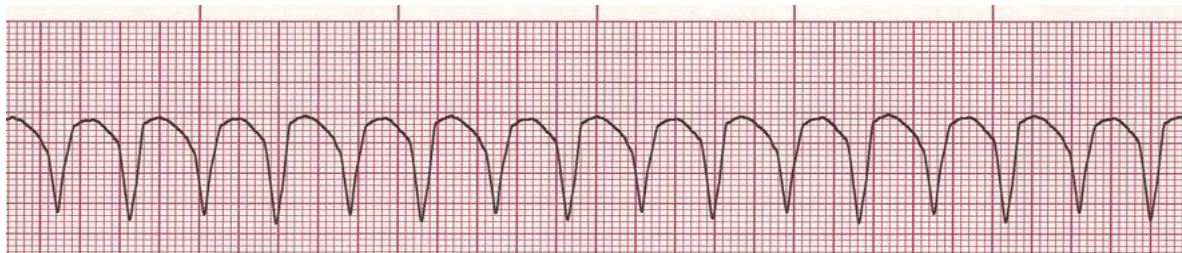
## اقدامات درمانی

در صورتی که بیمار در وضعیت ثابتی به سر می برد، یک بررسی مداوم ساده، به ویژه انجام کاردیوگرام 12 لیدی، ممکن است تنها راه ضروری باشد. به هر حال بیمار ممکن است به دارو های ضد آریتمی، ضربان سازی ضد تاکی کاردی، و یا کاردیوورژن مستقیم و یا دفیبریلاسیون نیاز داشته باشد. پروکائین آمید وریدی داروی ضد آریتمی انتخابی بیمار مبتلا به MI حاد پایدار همراه با VT است. در حالیکه آمیودارون وریدی داروی منتخب بیمار با VT ناپایدار یا اختلال در عملکرد قلب است. همچنین سوتالول می تواند استفاده شود. اگرچه لیدوکائین به طور معمول در درمان فوری و کوتاه مدت به ویژه در بیماران با اختلال عملکرد قلب استفاده می شود، اما تاثیر کوتاه یا بلند مدت آن در ایست قلبی ثابت نشده است. کاردیوورژن درمان انتخابی VT مونوفازیک در بیمار دارای علامت می باشد. دفیبریلاسیون درمان انتخابی VT بدون نبض است. هر نوع VT در بیمار بیهوش و بدون نبض، همانند روش فیبریلاسیون بطنی درمان می شود: فیبریلاسیون

فوری، اقدام منتخب است. چنانچه در مانیتور VT مشاهده کردید و دستگاه دفیبریلاتور در دسترس نیست یک ضربه به پریکارد می توان بکار برد.

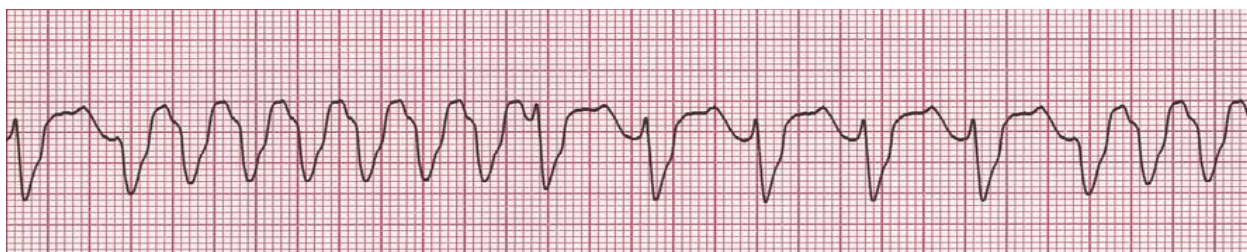
## انواع مختلف VT

### Ventricular tachycardia monomorphic



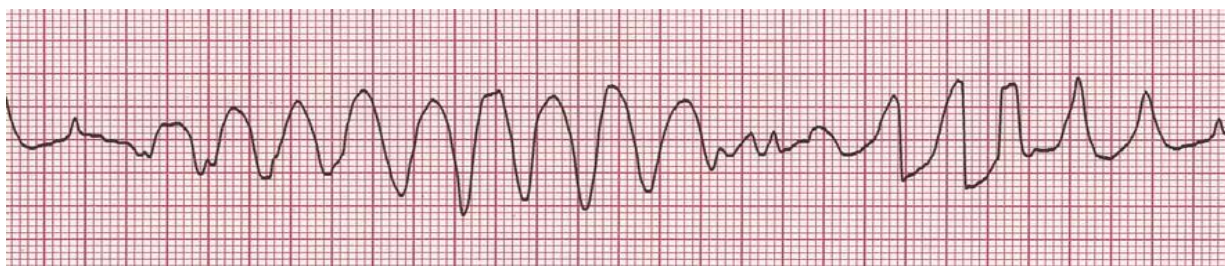
کمپلکس QRS نوسان و شکل مشابه دارد.

### Ventricular tachycardia polymorphic



کمپلکس QRS نوسان و شکل متنوع دارد و مدام در حال تغییر است.

### Torsade De Pointes



تاکیکاردی بطنی چندشکلی که با طولانی شدن فاصله QT همراه است.

منابع

Brunner and Suddarth's Medical-surgical nursing 2014

اصول مراقبت های ویژه در CCU.ICU. دیالیز تألیف حسن شیرینی و ملاحظت نیک روان مفرد

ECG Success Shirley.A.Jones